

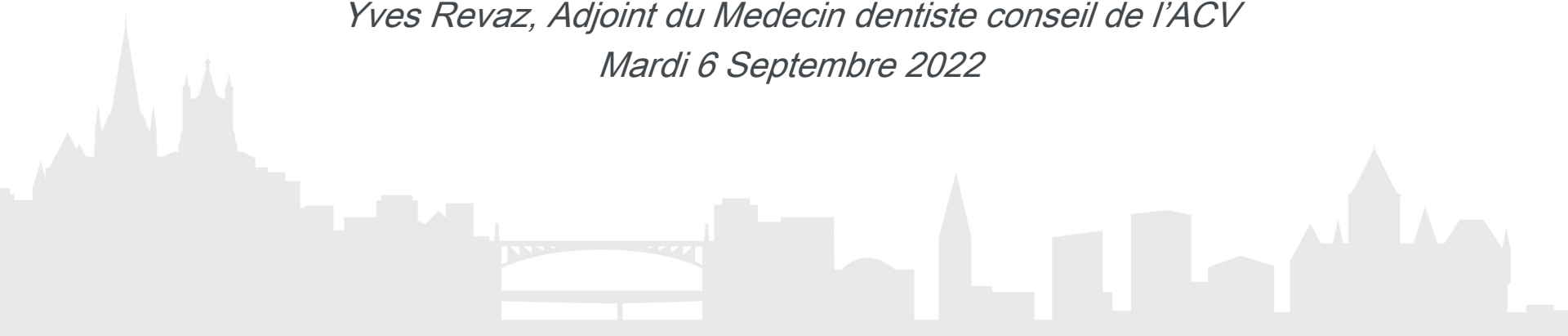unisanté

Centre universitaire
de médecine générale
et santé publique · Lausanne

Aspects dentaires des problématiques en lien avec les réfugiés et patients ukrainiens

Yves Revaz, Adjoint du Medecin dentiste conseil de l'ACV

Mardi 6 Septembre 2022



MDC de l'ACV / Unisante / Medident

- MDC de l'ACV: 2 pôles:
 - Conseil et soutien auprès du Médecin cantonal
 - Expertise des demandes pour des soins dentaires pris en charge par les assurances sociales, PC et PC famille, rente-Pont, EVAM

=> Bureau du MDC de l'ACV hébergé chez Unisante sur mandat du DSAS
- Env 25'000 dossiers/demandes portant sur un montant de 25 Mio.
 - Env 21 Mio sont accordés, => économie pour l'état de 4 Mio

Plateforme Medident

Principes de prise en charge des traitements:

- Soins SIMPLES, ECONOMIQUES, ADEQUATS

3 catégories de patients bénéficiaires:

- Patients PCG(AVS), PC famille et Rente-Pont
- Patients CSR / RI
- Patients EVAM (dont réfugiés en provenance d'Ukraine)

Patients en provenance d'Ukraine

- 2 types de patients :
 - ✓ Venu par ses propres moyens, hébergé chez la famille, des connaissances ou amis, ou famille d'accueil → pas (forcément) pris en charge par l'EVAM
 - ✓ Patient enregistré, hébergé, et pris en charge par l'EVAM → demandes pour soins dentaires via Medident
 - ✓ Permis S: Statut de protection, pas de réfugié!
- Incidence: nombre de dossiers EVAM soumis via Medident
 - Du 28 Février au 28 Août **2019**: 848 dossiers
 - Du 28 Février au 28 Août **2020**: 713 dossiers
 - Du 28 Février au 28 Août **2021**: 785 dossiers
 - Du 28 Février au 28 Août **2022**: **1839** dossiers.....

Population ukrainienne/ problèmes dentaires

- Caractéristiques
 - Population plutôt jeune, enfants, adolescents, femmes (70%)
 - Moyenne d'âge: 43 ans
 - Niveau de sante bucco-dentaire nettement moins bon que chez nous
 - Niveau d'hygiène souvent moins bon
 - Qualité des soins moyenne à médiocre, hormis pour les patients à bonne situation sociale en Ukraine. Fréquence élevée de récidives de caries sous des obturations existantes.
 - Patients fréquemment avec un traitement en cours

Population ukrainienne/ problèmes dentaires

- Type de soins demandés
 - Urgences dentaires, caries, infections, fractures....
 - Urgences orthodontiques
 - Contrôle général, Traitement conservateur ou prothétique complet
 - Traitement ou suivi orthodontique complet
 - Traitements auto-indiqués à visée de confort ou d'esthétique

Prise en charge dans un cadre d'aide sociale

- Soins conservateurs, chirurgicaux, et prothétiques → pas de limite d'âge
- Soins orthodontiques:
 - Prise en compte des demandes jusqu'à 18 ans révolus
 - Prise en charge des traitements jusqu'à leur terme pour tout traitement accepté avant 18 ans, mais pas encore terminé à 18 ans

Population ukrainienne/ Prise en charge patient EVAM

URGENCES:

- Urgences dentaires, caries, infections dentaires, fractures
- Accord selon les CDA du référentiel → identique à la prise en charge d'un patient non ukrainien

Population ukrainienne/ Prise en charge patient EVAM

URGENCES:

- **Urgences orthodontiques**
 - Accord selon les CDA du référentiel → identique à la prise en charge d'un patient non ukrainien
 - Différence: Des patients adultes consultent avec un ttt en cours
 - A la demande de l'EVAM, nous avons établi une liste à l'attention des MD traitants, des conditions de prise en charge et prestations qui peuvent être acceptées
 - A noter: la prise en charge d'une urgence orthodontique chez un patient en cours de ttt en Ukraine peut être très difficile voire impossible en raison des multiples appareillages exclusifs à chaque pays...

Population ukrainienne/ Prise en charge patient EVAM

Traitements

- **Traitements dentaires conservateurs, chirurgicaux, et prothétiques**
- Nous traitons les demandes selon les CDA du référentiel et à l'identique de la prise en charge appliquée pour un patient EVAM

Population ukrainienne/ Prise en charge patient EVAM

Traitements

- **Traitements orthodontiques complets**
 - Patient de **moins de 18 ans**: si le cas entre dans la liste d'indice de gravité, notre MDC analyse le cas comme il le ferait pour un patient EVAM, *en gardant à l'esprit le statut probablement plus temporaire*. Le but est d'éviter toute dégradation de l'état bucco-dentaire qui entraînerait des frais plus importants en l'absence d'une prise en charge partielle ou complète d'un ttt ortho.
 - Patient adulte **de plus de 18 ans**: pas de prise en charge, comme pour tous les patients bénéficiaires de l'aide sociale

Population ukrainienne/ Prise en charge patient EVAM

- **Traitements auto-indiqués / à visée esthétique**
 - Pas d'entrée en matière possible
 - Mais dans la population adulte jeune en provenance d'Ukraine, il y a une part non négligeable de personnes qui avaient une situation sociale stable, => des soins en cours ou effectués => ont une demande en soins type patients privés.
 - Ces patients pensent parfois qu'il peut y avoir un « effet d'aubaine », puisqu'il ont la possibilité de venir consulter un médecin dentiste, avec une prise en charge par l'EVAM.
 - Il est essentiel, lorsqu'ils vous parlent de soucis dentaires, de leur expliquer que dans ce cadre d'aide, seuls les soins strictement indispensables pourront être pris en charge, et que ces soins doivent rester simples, économiques, et adéquats.

Points auxquels il faut être attentif lors d'une consultation médicale comportant des plaintes dentaires,=> adresser au médecin dentiste

- Anamnèse médicale:
 - Diabète
 - Prothèse ou problème valvulaire, stents, prothèse orthopédique
 - Habitudes (tabac, alcool...) âge

- Plaintes dentaires:
 - Fièvre, douleurs d'apparition soudaine ou progressive, sensation de « dent longue », impossibilité de mastiquer ou de mettre de la pression sur une dent (test de percussion)
 - Symptomatologie au chaud, calmée par le froid
 - Une ou des dents « bougent »: mobilité 1,2,3 (correspondance en mm)

Points auxquels il faut être attentif lors d'une consultation médicale avec plaintes dentaires => adresser au médecin dentiste

- Symptômes cliniques:
 - Fièvre associée à manifestation dentaire
 - Visage et cou:
 - Rougeur, gonflement, tuméfaction, abcès collecté ou fistulisé, en bouche ou à la peau
 - Trismus ++
 - Difficultés respiratoires , Collection au niveau du plancher buccal ou dans le cou

Points auxquels il faut être attentif lors d'une consultation médicale avec plaintes dentaires => adresser au médecin dentiste

- Symptômes cliniques:
 - Présence de plaque et de tartre + à +++++
 - Saignement spontané des gencives, décapitation des papilles avec présence de fibrine interdentaire (GUN)
 - Présence visible de caries de grande taille, caries de collets, dents fracturées, restes radiculaires, accidents sévères et à répétition d'éruption des dents de sagesse, de surcroît si encore incluses ou à demi enfouies (souvent en lien avec un trismus)
 - Mobilité dentaire de degré 2-3 dans le plan sagittal et vertical
 - Historique d'un traitement en cours, entrepris et non terminé en Ukraine (Extraction chirurgicale, pose d'implants dentaires, traitement radiculaire,)
 - Traitement orthodontique en cours: Présence de brackets ou bagues cassés ou décollés, fil de contention cassé, fil orthodontique cassé et se plantant dans la gencive ou la joue...

Points auxquels il faut être attentif lors d'une consultation médicale et adresser au médecin dentiste

- Signes radiologiques:
 - Si le patient dispose de son dossier Rx: présence de foyers periapicaux, élargissement du ligament desmodontal, dents de sagesse incluses ou en dyslocation, dents avec une importante carie perforante sans traitement de racine
 - Présence d'une asymétrie manifeste d'une structure en comparaison au côté opposé (OPT),
 - Présence d'une image avec une radiotransparence suspecte au niveau osseux

En résumé

- Population adulte plutôt jeune => possible traitement en cours
 - Traitement conservateur et prothétique en cours
 - Traitement orthodontique en cours
- Population souvent en demande d'assainissement ou d'amélioration esthétique
- Etat bucco-dentaire susceptible d'une manière générale d'amener en urgence ces patients chez le médecin ou le médecin dentiste.

Jeune femme: 42 ans

droite Mâchoire supérieure gauche droite Mâchoire inférieure gauche

Panneau d'outils :

- Dent cariée
- Dent obturée
- ▶ TTT radiculaire
- Dent couronnée
- F Dent fracturée
- R Restes radiculaires
- Dent manquante
- Crochet
- Appui indirect
- Dent prothétique / plaque
- Implant
- Elément de pont
- Bouton pression

Nbr normal de dents à cet âge *: 32

DMFT: 0,48

Hygiène du patient *: bonne moyenne mauvaise

Etat parodontal *: bon moyen mauvais

Degré de motivation *: élevé moyen bas

Prothèses conjointes ou adjacentes existantes

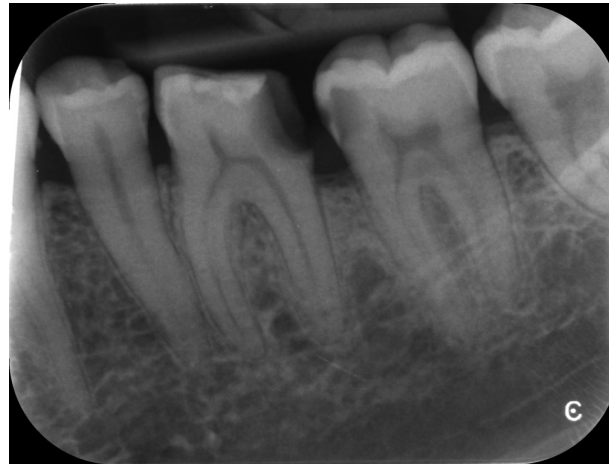
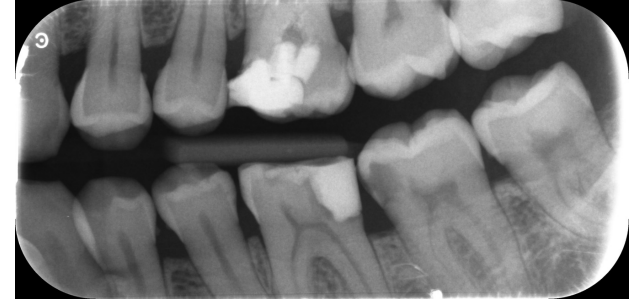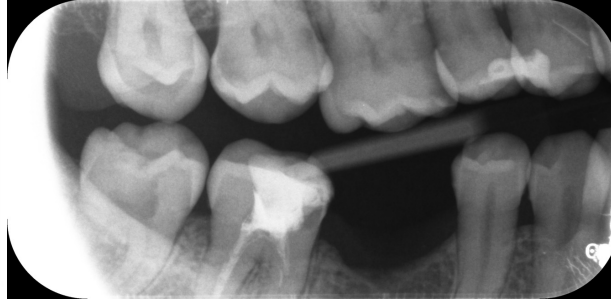Remplir le traitement envisagé

Veuillez joindre les radiographies, les bite-wings et ou les radios apicales des dents à traiter comme pièces jointes au dossier élect

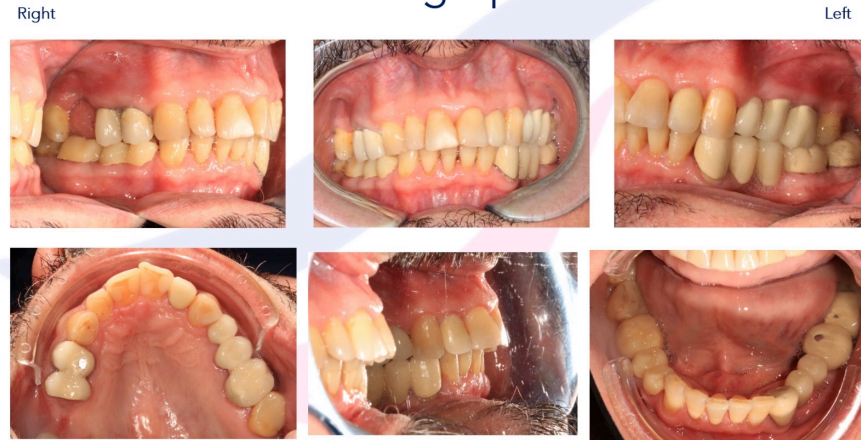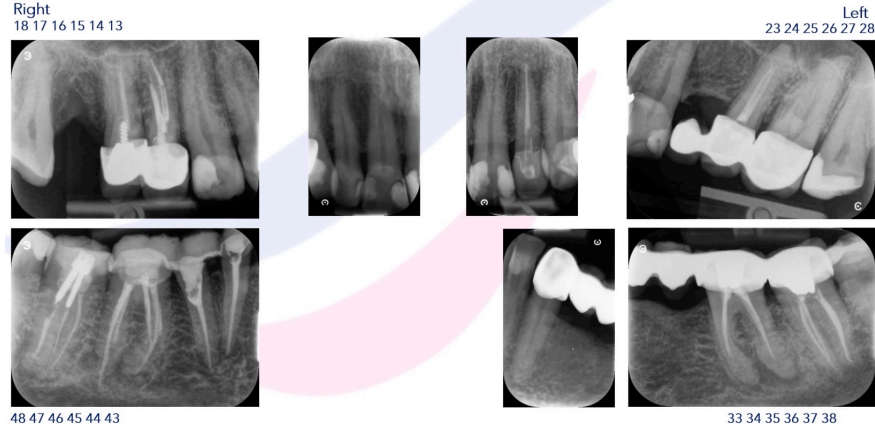droite Mâchoire supérieure gauche droite Mâchoire inférieure gauche

Panneau d'outils :

- Dent obturée
- ▶ TTT radiculaire
- Dent couronnée
- Dent manquante
- Crochet
- Appui indirect
- Dent prothétique / plaque
- Implant
- Elément de pont
- Bouton pression



Homme 53 ans



Jeune femme 36 ans

Editer l'état de la denture

Examen dentaire impossible
 (Veuillez d'abord sélectionner un outil. Ensuite, sélectionner une dent ou une face d'une dent afin d'appliquer l'outil sélectionné. Pour une deuxième fois sur la même zone avec le même outil sélectionné).

droite Mâchoire supérieure gauche

droite Mâchoire inférieure gauche

Panneau d'outils :

- Dent cariée
- Dent obturée
- / TTT radiculaire
- Dent couronnée
- F Dent fracturée
- R Restes radiculaires
- Dent manquante
- C Crochet
- Appui indirect
- Dent prothétique / plaque
- Implant
- Élément de pont
- Bouton pression

Nbr normal de dents à cet âge : DMFT: 1.04

Hygiène du patient : bonne moyenne mauvaise

Etat parodontal : bon moyen mauvais

Degré de motivation : élevé moyen bas

Pont 14-16 Inrotation rétro V, racines 15+14 fracturées avec importante inflammation ging., 35 CCM mauvaise adaptation, pas de carte.

Prothèses conjointes ou adjointes existantes

Remplir le traitement envisagé

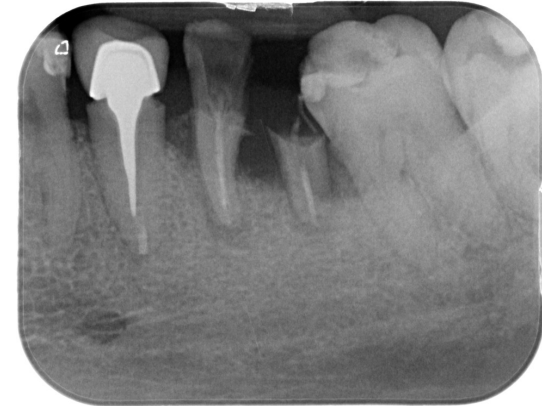
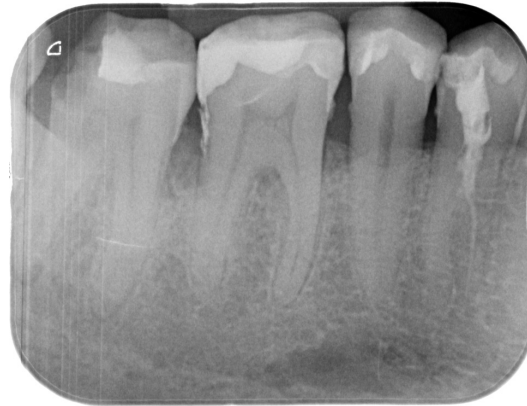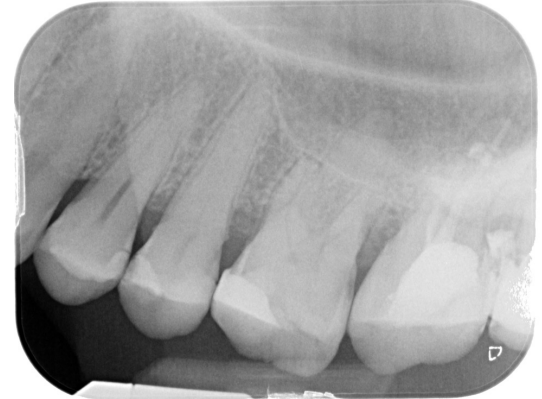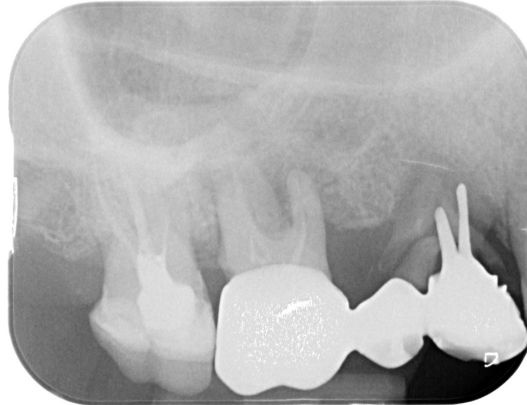
Veuillez joindre les radiographies, les bite-wings et ou les radios apicales des dents à traiter comme pièces jointes au dossier électronique

droite Mâchoire supérieure gauche

droite Mâchoire inférieure gauche

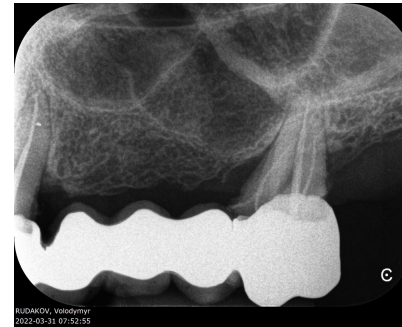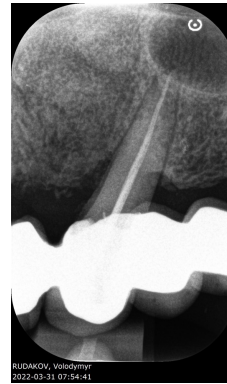
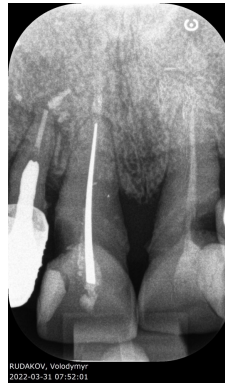Panneau d'outils :

- Dent obturée
- / TTT radiculaire
- Dent couronnée
- Dent manquante
- C Crochet
- Appui indirect
- Dent prothétique / plaque
- Implant
- Élément de pont
- Bouton pression



Homme , 68 ans

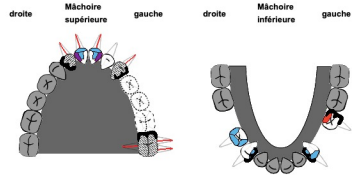
Examen dentaire impossible
 (Veuillez d'abord sélectionner un outil. Ensuite, sélectionnez une dent ou une face d'une dent afin d'appliquer l'outil sélectionné. Pour la deuxième fois sur la même zone avec le même outil sélectionné).



RUDAKOV, Volodymyr
2022-03-31 07:52:01

RUDAKOV, Volodymyr
2022-03-31 07:54:41

RUDAKOV, Volodymyr
2022-03-31 07:52:55



Panneau d'outils :

- Dent cariée
- Dent obturée
- ▶ TTT radiculaire
- Dent couronnée
- Dent fracturée
- Restes radiculaires
- Dent manquante
- Crochet
- Appui indirect
- Dent prothétique / plaque
- Implant
- Élément de pont
- Bouton pression

Nbr normal de dents à cet âge : 32

DMFT: 3

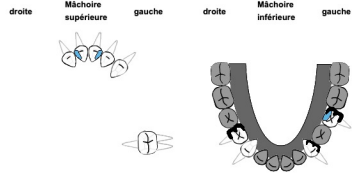
- Hygiène du patient : bonne moyenne mauvaise
- Etat parodontal : bon moyen mauvais
- Degré de motivation : élevé moyen bas

Prothèse nylon inf. rempli: 37,36,32,31,41,42,46 et 47 avec crochets nylon en 33,35,43 et 45.
 Prothèse nylon sup rempli: 13-14-15-16 et 17, crochets nylon en 12, 23, 27.

Prothèses conjointes ou adjointes existantes

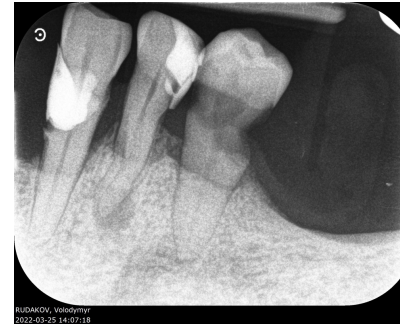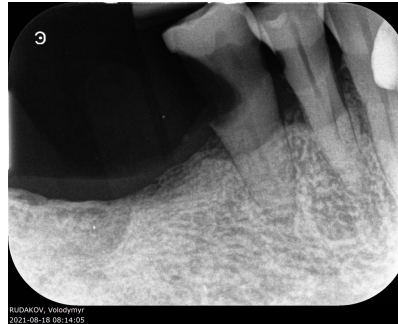
Remplir le traitement envisagé

Veuillez joindre les radiographies, les bite-wings et ou les radios apicales des dents à traiter comme pièces jointes au dossier électronique



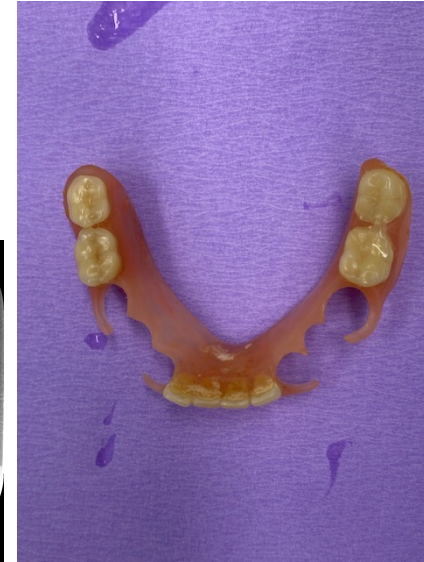Panneau d'outils :

- Dent obturée
- ▶ TTT radiculaire
- Dent couronnée
- Dent manquante
- Crochet
- Appui indirect
- Dent prothétique / plaque
- Implant
- Élément de pont
- Bouton pression



RUDAKOV, Volodymyr
2021-09-18 08:14:05

RUDAKOV, Volodymyr
2022-09-25 14:07:16



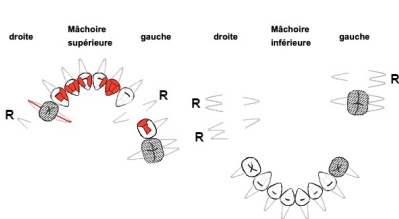
* champs obligatoires

Femme 61 ans

Editer l'état de la denture

Examen dentaire impossible

(Veuillez d'abord sélectionner un outil. Ensuite, sélectionnez une dent ou une face d'une dent afin d'appliquer l'outil sélectionné. Pour ensuite deuxième fois sur la même zone avec le même outil sélectionné).



Panneau d'outils :

- Dent cariée
- Dent obturée
- ▬ TTT radiculaire
- Dent couronnée
- Dent fracturée
- Restes radiculaires
- Dent manquante
- Crochet
- Appui indirect
- Dent prothétique / plaque
- Implant
- Élément de pont
- Bouton pression

Nbr normal de dents à cet âge * :

DMFT: 1.24

Hygiène du patient * :

- bonne moyenne mauvaise

Etat parodontal * :

- bon moyen mauvais

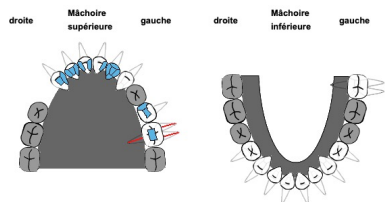
Degré de motivation * :

- élevé moyen bas

Prothèses conjointes ou adjointes existantes

Remplir le traitement envisagé

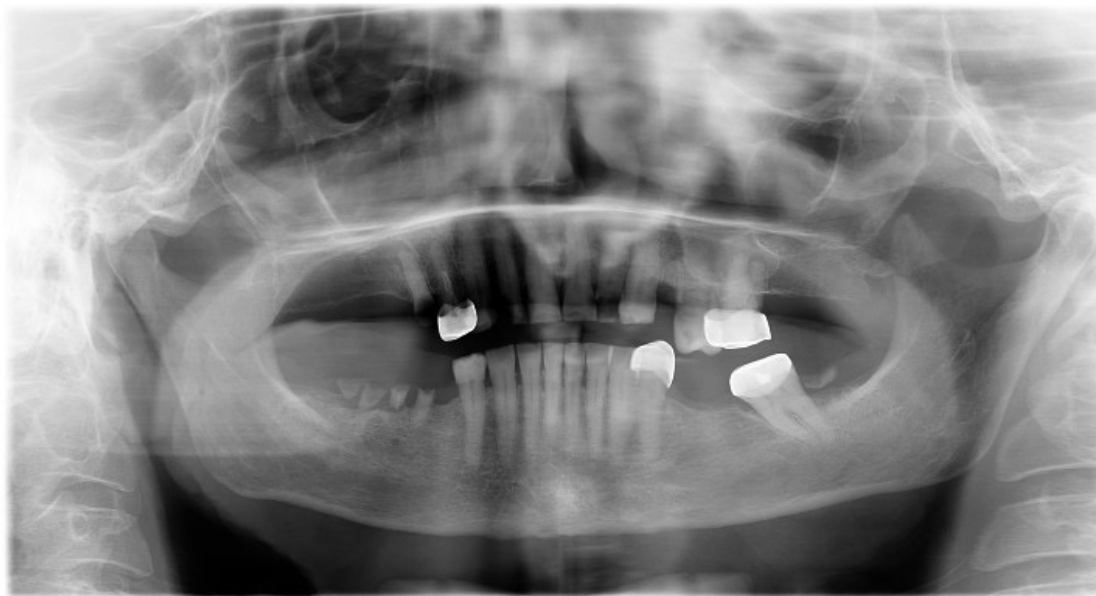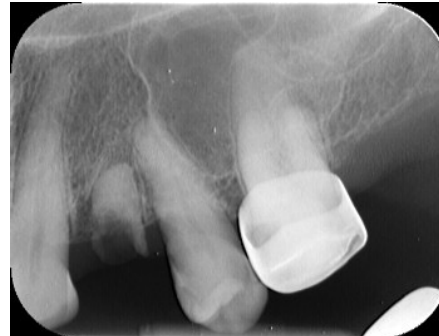
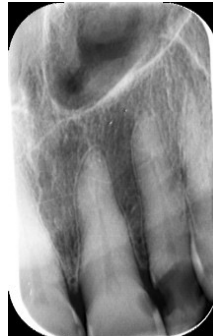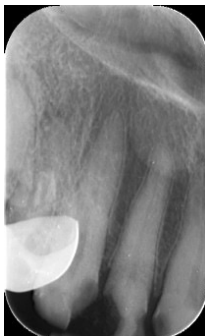Veuillez joindre les radiographies, les bite-wings et ou les radios apicales des dents à traiter comme pièces jointes au dossier électronique.



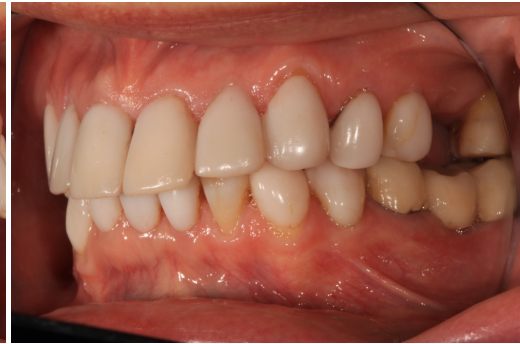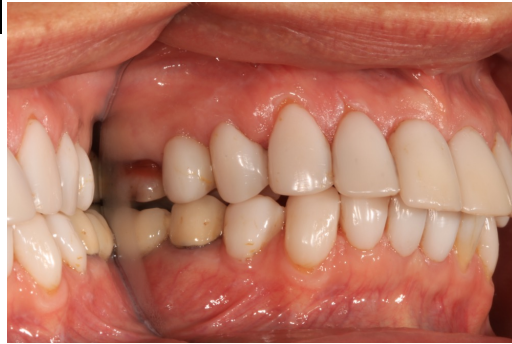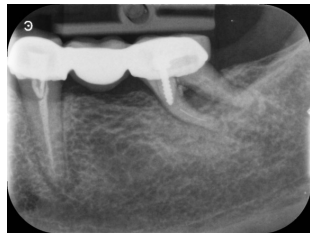
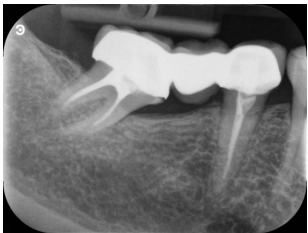
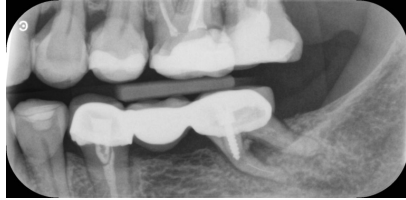
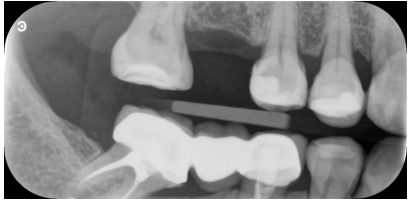
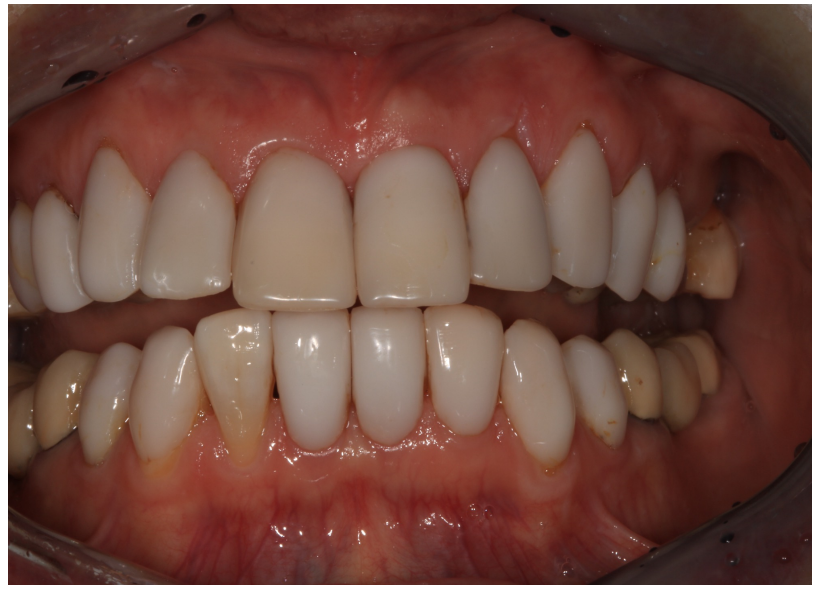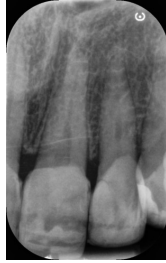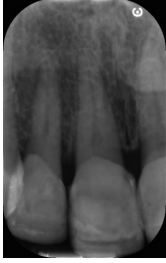
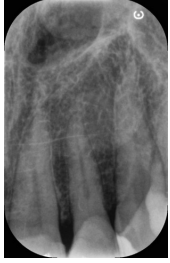Panneau d'outils :

- Dent obturée
- ▬ TTT radiculaire
- Dent couronnée
- Dent manquante
- Crochet
- Appui indirect
- Dent prothétique / plaque
- Implant
- Élément de pont
- Bouton pression

* chaux obliquoires



Femme 46 ans



unisanté

Centre universitaire
de médecine générale
et santé publique · Lausanne

Merci pour votre attention!

